

Blefaroplastía inferior transconjuntival con transposición grasa supraperióstica

Lower transconjunctival blepharoplasty with supraperiosteal fat transposition

Sebastián Zapata Orellana^{1,2,3}

¹ Clínica Montegrande, La Serena, Chile.

² Hospital San Pablo, Coquimbo, Chile.

³ Programa de Post grado Cirugía Maxilofacial
Universidad de Valparaíso, Chile.

Correspondence

Sebastián Zapata Orellana
Clínica Montegrande
La Serena
CHILE

E-mail: drsebastianzapata@gmail.com

ZAPATA OS. Blefaroplastía inferior transconjuntival con transposición grasa supraperióstica. *Craniofac Res.* 2022; 1(2):103-108.

RESUMEN: La blefaroplastía inferior transcutánea clásica tenía por objetivo eliminar los paquetes grasos inferiores herniados, sin embargo, la extirpación grasa puede generar un ojo hundido o de aspecto cadavérico y, a su vez, el abordaje transcutáneo se asocia a una mayor tasa de complicaciones cicatriciales de tipo retráctiles. El abordaje transconjuntival con técnica de transposición de los paquetes grasos ha sido nuestra técnica de elección en el tratamiento quirúrgico del envejecimiento en el párpado inferior. Indicaciones, técnicas y resultados clínicos son presentados en el presente artículo.

PALABRAS CLAVE: Blefaroplastía transconjuntival del párpado inferior, grasa infraorbitaria, transposición de grasa, deformidad en canal lacrimal.

INTRODUCCIÓN

Los ojos juegan un papel importante en la comunicación, tanto verbal como no verbal de los seres humanos. Muchos pacientes buscan corregir una apariencia cansada, envejecida o triste de sus ojos o más específicamente de sus párpados inferiores. La grasa infraorbitaria herniada (bolsas) es producto de un cambio en la posición del bulbo ocular (inferior y posterior) debido a la laxitud ligamentaria, lo que a su vez, genera una redistribución de la grasa periorbitaria de posterior hacia anterior (Camirand *et al.*, 1997).

La blefaroplastía inferior clásica buscaba eliminar los paquetes grasos inferiores herniados y la piel sobrante, producto de los cambios del envejecimiento. Sin embargo, la extirpación grasa puede generar un ojo hundido o de aspecto cadavérico en pacientes con una deformidad en el valle de lágrimas o surco nasoyugal (tear trough). El surco nasoyugal es una depresión que se extiende sobre el margen orbitario inferior, por debajo de los paquetes grasos, desde el canto medial hasta la línea mediana pupilar. El surco nasoyugal se produce por el desplazamiento inferior del

paquete graso cigomático, atrofia y retroceso de las estructuras óseas anexas y la presencia del ligamento lagrimal que ejerce un efecto de anclaje entre la piel y el hueso maxilar (Wong *et al.*, 2012, Stutman *et al.*, 2012) (Fig. 1). Estudios han reportado la aparición de la deformidad del surco nasoyugal en un rango de edad promedio entre 38-51 años (Jiang *et al.*, 2016).

Las tendencias estéticas contemporáneas en la blefaroplastía del párpado inferior se enfocan en reducir la prominencia de las "bolsas en los ojos", preservando los paquetes grasos infraorbitarios para su reubicación o reposicionamiento recreando una transición gradual y suave entre el párpado inferior y el tercio medio (Hamra, 1996; Mendelson, 2001; Kossler *et al.*, 2018).

En cuanto a la vía de abordaje a los paquetes grasos inferiores tenemos principalmente dos vías acceso, la blefaroplastía transcutánea y la transconjuntival. La blefaroplastía clásica indicaba el abordaje transcutáneo para la mayoría de los casos, a excepción de pacientes jóvenes,

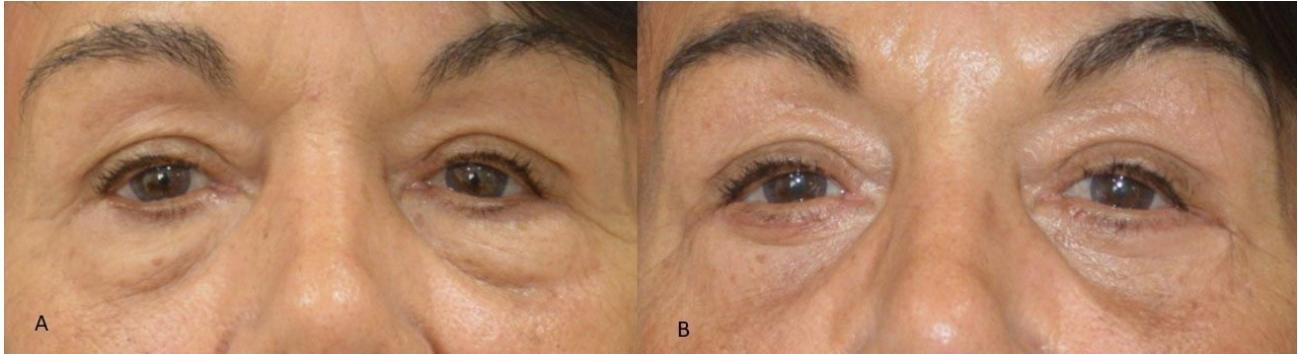


Fig. 1. A. Preoperatoria. B. Postoperatorio de blefaroplastía inferior transcutánea con resección de paquetes grasos.

con paquetes grasos herniados pero con ausencia de redundancia de piel; en esos casos la blefaroplastía transconjuntival ofrecía una alternativa sin cicatrices (Hamra, 1996, Baker, 1999) (Fig. 2). Sin embargo, el abordaje transcutáneo tradicional no está exento de complicaciones, la parálisis postoperatoria de la región pretarsal o músculo orbicular orbitario preseptal por alteración en su inervación puede resultar en ectropión iatrogénico (Hwang *et al.*, 2001), exposición de esclera, ojo redondo, ojo seco, parpadeos involuntarios y disminución del drenaje lacrimal (Lowe *et al.*, 2005, De Castro, 2004). Un estudio comparativo de los dos enfoques realizado por Apping *et al.* (1993) ha demostrado que el abordaje transconjuntival se asoció con una tasa del 3% de exposición escleral mientras que la tasa subió al 28% en el transcutáneo. Un estudio basado en una encuesta entre los miembros de la Sociedad Estadounidense de Cirugía Plástica y Reconstructiva Oftálmica (ASOPRS) para evaluar los patrones quirúrgicos preferentes en EE.UU. determinó que los cirujanos oculoplásticos han mostrado un cambio preferencial hacia los abordajes transconjuntivales en la blefaroplastia del párpado inferior (Kossler *et al.*, 2018).

El aumento en las tasas de complicaciones asociados a un abordaje transcutáneo y los defectos estéticos producto de la extirpación de los paquetes grasos inferiores respaldan nuestra preferencia de un abordaje transconjuntival con reposicionamiento de los paquetes grasos herniados en presencia de un surco nasoyugal marcado. Técnicas complementarias para el manejo de piel en exceso o de disminución de la laxitud del párpado son utilizadas frecuentemente buscando mejorar todas las características que le dan a la mirada un aspecto de cansancio, tristeza o envejecimiento.

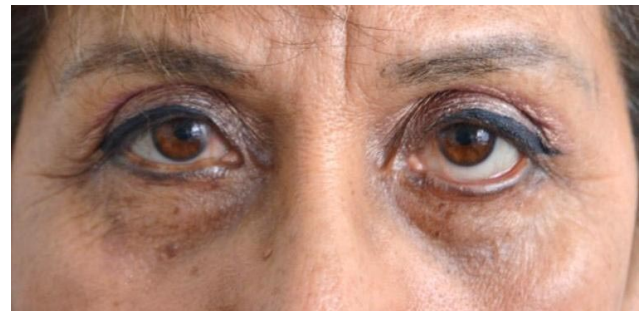

Fig. 2. Postoperatorio de blefaroplastía inferior transcutánea con proceso de cicatrización retráctil en ojo izquierdo.

Evaluación preoperatoria

Se debe realizar evaluación de la condición sistémica y oftalmológica funcional del paciente. Evaluar la presencia o ausencia de un surco nasoyugal, exceso de piel o grasa, contorno de la interfase párpado inferior-mejilla (ligamento orbitomalar) y asimetrías de los párpados u órbitas. La inspección clínica en supraducción puede ayudar a revelar la ubicación anatómica y cantidad de exceso de grasa infraorbitaria (Zarem *et al.*, 1991). Los pacientes que presenten exceso de grasa y no tengan un surco nasoyugal marcado ni exceso de piel pueden ser tratados con resección parcial de los paquetes grasos solamente, sin embargo, los que tengan herniación de los paquetes grasos, surco nasoyugal marcado y piel en exceso, requerirán transposición de grasa, exéresis de piel y cantopexia o cantoplastía en caso de ser necesario (Hidalgo, 2011). Evaluar el grado de laxitud del párpado inferior, exposición de la esclera y el tono de su músculo orbicular. Un párpado laxo requerirá técnicas complementarias para evitar complicaciones cicatriciales retráctiles. Evaluar la inclinación del canto externo (lateral), el eje intercantal, trazado desde el canto

medial al externo, debería presentar inclinación lateral ascendente unos 2 mm por sobre el canto interno (Jindal *et al.*, 2014; Zoumalan *et al.*, 2016; Hashem *et al.*, 2017). Inclinaciones del canto externos menores o negativas requerirán técnicas complementarias de cantopexia o cantoplastía. Es importante determinar si existe un vector negativo del párpado inferior en relación al bulbo ocular; un vector negativo significa que la proyección más anterior del bulbo ocular es anterior al párpado inferior y la eminencia cigomática, esto se debe a una pérdida de volumen del tercio medio, lo que trae consigo mayor riesgo de retracción durante la cicatrización (Jelks & Jelks, 1991).

La blefaroplastía transconjuntival tiene una baja tasa de complicaciones y un alto índice de satisfacción (Kashkouli *et al.*, 2013), Aun así, los pacientes deben recibir asesoramiento sobre una posible retracción del párpado, hematoma, diplopía transitoria, granuloma graso post operatoria, etc.

Técnica quirúrgica

En posición vertical marcar bolsas palpebrales, reborde orbitario y surco nasoyugal, luego colocar al paciente de cubito supino con una inclinación cefálico caudal de 30° aproximadamente; esto permitirá una visión directa del operador hacia el reborde orbitario. Instilar una gota de solución oftálmica (clorhidrato de proparacaína 0,5%) en cada bulbo ocular, Infiltración de lidocaína 2% en nervio infraorbitario y subcutáneo del párpado inferior. Colocar punto de tracción tarsal prolene 5, infiltración de lidocaína 2% en el fórnix del párpado inferior. Evertir párpado con punto de tracción para exponer el área conjuntival inferior. Incisión 2 - 3 mm subtarsal, disección preseptal hasta el reborde orbitario, colocar sutura de tracción con seda 4 - 0 entre el colgajo conjuntival, labio posterior y el párpado superior para proteger la córnea y ayudar con la exposición de las bolsas grasas. Decolado supraperióstico de reborde orbitario y surco nasoyugal con desinserción del ligamento de retención orbicular (surco palpebro-cigomático). Exponer paquete graso medio (Fig. 3) con disección cuidadosa de las uniones fibrosas circundantes para asegurar que la almohadilla de grasa no se adhiera al músculo oblicuo inferior. Realizar el mismo procedimiento con grasa de paquete central o interno, tomar ambas bolsas de grasa con pinzas para confirmar el libre movimiento de los paquetes grasos en relación al músculo oblicuo inferior (shoe shine sign) (Massry, 2012).

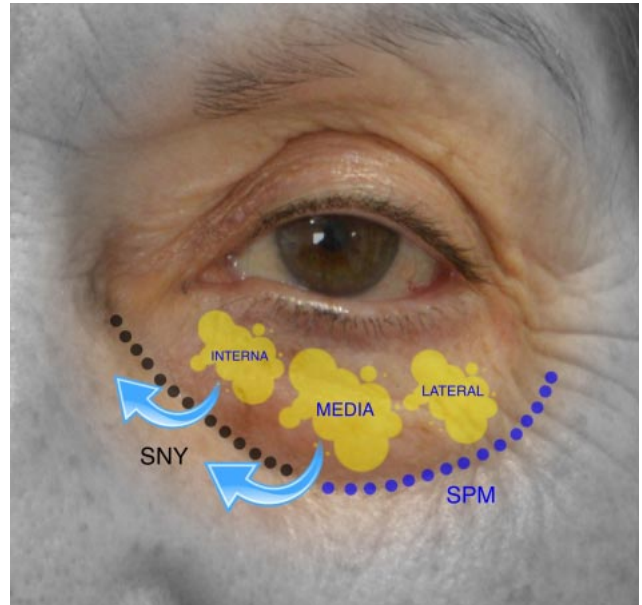


Fig. 3. Diagrama de transposición de paquetes grasos interno y medio para relleno de SNY (surco nasoyugal) y esquema de SPM (surco pálpebro-cigomático) por inserción del ligamento orbito cigomático.

El paquete graso lateral es generalmente extirpado de manera conservadora. Con un prolene 4 - 0 en una aguja FS-2, pasar a través de la piel medial al surco nasoyugal hasta el bolsillo supraperióstico, tomar en dos puntos el pedículo de grasa medial, uno superior y otro medial, para regresar con la aguja por el bolsillo hacia la piel medial del mismo surco en su porción más inferior, se realiza el nudo de la sutura en piel sobre un algodón o tela para protegerla. Se realiza el mismo procedimiento con el paquete de grasa central y se reposiciona inferomedial a la grasa medial. Evaluar exceso de piel, si es necesario complementar con técnicas no quirúrgicas como laser o peeling (Asilian *et al.*, 2020) o extirpar tejido cutáneo utilizando técnica de pinch (Kim *et al.*, 2008). Según el grado de laxitud palpebral complementar con cantopexia o cantoplastía (Labib *et al.*, 2022). Concluida la cirugía colocar un ungüento oftálmico antibiótico-esteroide en cada bulbo ocular (Figs. 4, 5, 6 y 7).

Cuidados postoperatorios

Aplicación de compresas frías en los párpados según tolerancia durante 48 a 72 horas después de la cirugía (períodos de no más de 10 minutos debido al riesgo de quemaduras por frío) (Kayiran & Calli, 2016). Se indica el uso de analgesia antiinflamatoria postoperatoria para un dolor leve a

moderado por una semana (Lee *et al.*, 2012). Se prescribe solución oftálmica antibiótica con corticoesteroides tres o cuatro veces al día durante la primera semana y lubricación ocular con lágrimas artificiales cada una hora para disminuir el edema y evitar complicaciones como el síndrome de ojo seco (Gomes *et al.*, 2017). Durante los primeros días, es

posible que los párpados no se cierren por completo y puede ser necesario aplicar antibiótico tipo ungüento durante la noche. Dormir con el reposacabezas elevado, usando dos o tres almohadas, o si es posible, usar una silla reclinable durante los primeros tres días después de cirugía (Ong *et al.*, 2016). Evitar la luz solar directa en las cicatrices recién for-

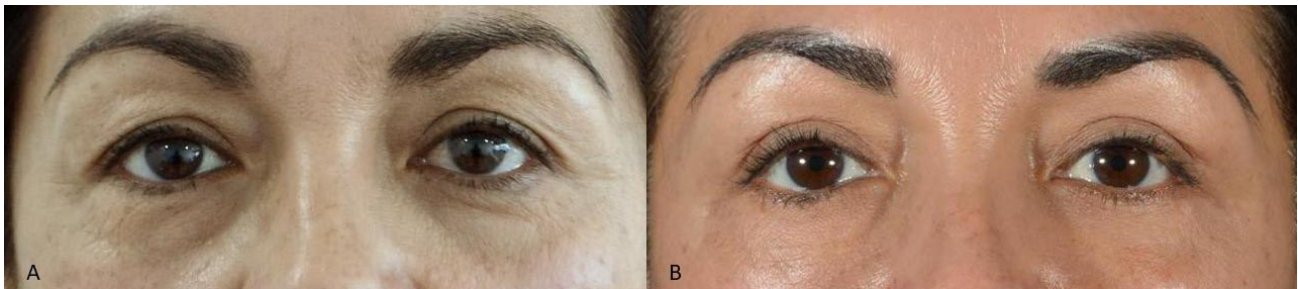

Fig. 4. A. Preoperatorio. B. Postoperatorio de un año. Blefaroplastía superior e inferior con transposición grasa, excisión de piel (PINCH) y cantopexia.

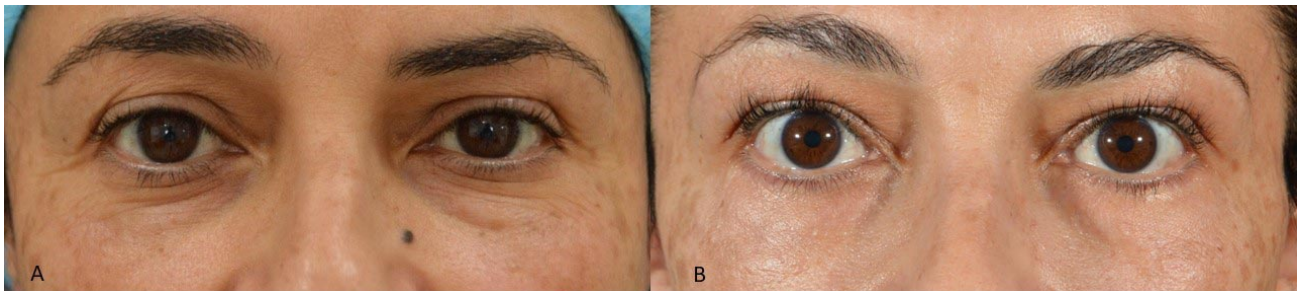


Fig. 5. A. preoperatorio. B. Postoperatorio de un año. Blefaroplastía inferior con transposición grasa, excisión de piel (PINCH) y cantopexia.

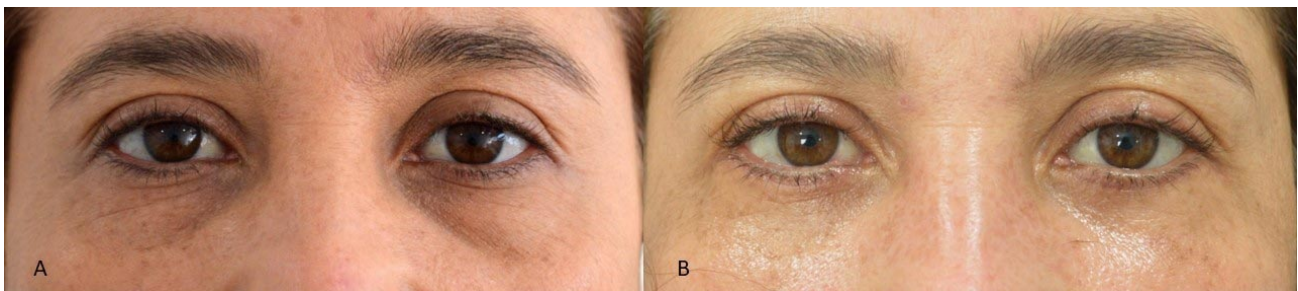


Fig. 6. A. Preoperatorio. B. Postoperatorio de un año. Blefaroplastía inferior con transposición grasa, excisión de piel (PINCH) y cantopexia.

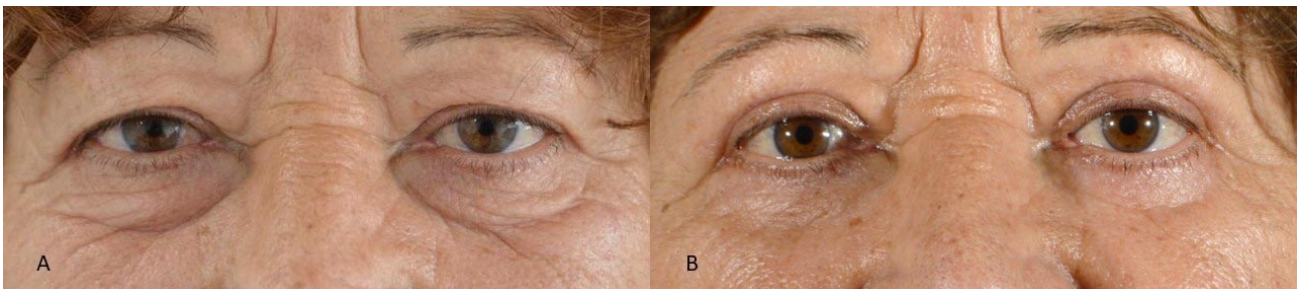


Fig. 7. A. Preoperatorio. B. Postoperatorio de un año. Blefaroplastía superior e inferior con transposición grasa, excisión de piel (PINCH) y cantopexia.

madras ya que son altamente susceptibles al daño de la radiación ultravioleta del sol, causando hiperpigmentación por estimulación de la melanogénesis y cambios estructurales en la matriz de colágeno (Ogawa, 2010). No realizar deportes de contacto, levantar objetos pesados (sobre 5 kg), agacharse u otras actividades extenuantes al menos por dos semanas para minimizar el riesgo de generar hematomas y dehiscencia de la herida. Control en 24 horas para evaluar diplopía y agudeza visual macroscópica. En el quinto día, se retira la sutura de polipropileno y se comprueba la simetría de la grasa reposicionada. El séptimo día después de la cirugía, se indica el retiro de las suturas no reabsorbibles (29 - 32) (Ridgway, 2011; Cheney & Hadlock, 2014; Hartstein *et al.*, 2015; Papel *et al.*, 2016).

Complicaciones postoperatorias

Algunas complicaciones de la blefaroplastía inferior son hematomas, equimosis, ojos secos, trauma corneal, infecciones, daño del músculo oblicuo inferior causando diplopía, pigmentación periocular postoperatoria y asimetría del párpado. Una complicación importante de cualquier blefaroplastía es el ectropión y el lagoftalmo y, aunque la técnica transconjuntival está diseñada para reducir la retracción del párpado, es posible que ocurra. Las primeras medidas conservadoras incluyen masajes verticales y vendaje ascendente para soporte. El lagoftalmo y el ectropión están relacionados con el edema postoperatorio o una reducción en el tono muscular del orbicular. Este problema generalmente se resuelve espontáneamente dentro de las primeras dos semanas después de la operación. Si estas condiciones se hacen persistentes puede ser causado por una técnica quirúrgica no adecuada con un exceso de resección de piel o atrapamiento del tabique orbitario al cierre de la herida. El tratamiento inicial consiste en masoterapia, lubricación con gotas o ungüentos y la infiltración de corticoesteroides, si este tratamiento falla, se debe evaluar la corrección del defecto quirúrgicamente (Hamawy *et al.*, 2009).

CONCLUSIÓN

Los ojos juegan un papel importante en la comunicación de los seres humanos. Muchos pacientes buscan corregir una apariencia cansada, envejecida o triste de sus ojos. La trans-

posición de la grasa periorbitaria inferior herniada mediante un abordaje transconjuntival permite una transición gradual y suave entre el párpado inferior y el tercio medio, con una baja tasa de complicaciones; sin embargo, como toda técnica quirúrgica no está exenta de dificultades, solo un plan de tratamiento basado en la anatomía, una cirugía meticulosa, cuidados postoperatorios inmediatos adecuados y un seguimiento durante todo el período de cicatrización son claves de un resultado con altas tasas de satisfacción.

ZAPATA OS. Lower transconjunctival blepharoplasty with supraperiosteal fat transposition. *Craniofac Res.* 2022; 1(2):103-108.

ABSTRACT: The aim of the classic transcutaneous lower blepharoplasty was to eliminate the herniated lower fat packages; however, fat removal can generate a sunken or cadaverous-looking eye and, in turn, the transcutaneous approach is associated with a higher rate of retractile-type scarring complications. The transconjunctival approach with the fat pad transposition technique has been our technique of choice in the surgical treatment of aging in the lower eyelid. Indications, techniques and clinical results are presented in this article.

KEY WORDS: Transconjunctival lower lid blepharoplasty, infraorbital fat, fat transposition.

REFERENCIAS BIBLIOGRÁFICAS

- Asilian A, Shahmoradi Z, Talakoub M, Mokhtari F, Siadat AH, Mohaghegh F, Adibi N, Mozafarpour S, Kazemipour S, Danesh F, Hafezi H. Evaluation of combination therapy with peeling added to minimal invasive blepharoplasty in lower eyelid rejuvenation. *J Cosmet Dermatol.* 2020; 19(11):2922-28. <https://doi.org/10.1111/jocd.13394>
- Baker SR. Orbital fat preservation in lower-lid blepharoplasty. *Arch Facial Plast Surg* 1999; 1:33-7. <https://doi.org/10.1001/archfaci.1.1.33>.
- Camirand A, Doucet J, Harris J. Anatomy, pathophysiology, and prevention of senile enophthalmia and associated herniated lower eyelid fat pads. *Plast Reconstr Surg* 1997; 100(6):1535e46. <https://doi.org/10.1097/00006534-199711000-00026>
- Cheney ML, Hadlock TA. *Facial surgery plastic and reconstructive.* London, Taylor & Francis Group, 2014.
- De Castro CC. A critical analysis of the current surgical concepts for lower blepharoplasty. *Plast Reconstr Surg.* 2004; 114(3):785-96. <https://doi.org/10.1097/01.prs.0000131238.55620.9f>
- Gomes JAP, Azar DT, Baudouin C, Efron N, Hirayama M, Horwath-Winter J, Kim T, Mehta JS, Messmer EM, Pepose JS, Sangwan VS, Weiner AL, Wilson SE, Wolffsohn JS. TFOS DEWS II atrogenic report. *Ocul Surf.* 2017; 15(3):511-38. <https://doi.org/10.1016/j.jtos.2017.05.004>
- Hamawy AH, Farkas JP, Fagien S, Rohrich RJ. Preventing and managing dry eyes after periorbital surgery: a retrospective review. *Plast Reconstr Surg.* 2009; 123(1):353-9. <https://doi.org/10.1097/PRS.0b013e31819346ea>

- Hamra ST. The role of orbital fat preservation in facial aesthetic surgery. A new concept. *Clin Plast Surg.* 1996; 23(1):17-28.
- Hartstein ME, Massry GG, Holds JB. Pearls and pitfalls in cosmetic oculoplastic surgery. 2nd. New York, Springer-Verlag; 2015.
- Hashem AM, Couto RA, Waltzman JT, Drake RL, Zins JE. Evidence-based medicine: A graded approach to lower lid blepharoplasty. *Plast Reconstr Surg.* 2017; 140(3):504e-5. <https://doi.org/10.1097/PRS.0000000000002849>.
- Hidalgo DA. An integrated approach to lower blepharoplasty. *Plast Reconstr Surg.* 2011; 127(1):386-95. <https://doi.org/10.1097/PRS.0b013e3181f95c66>
- Hwang K, Lee DK, Lee EJ, Chung IH, Lee SI. Innervation of the lower eyelid in relation to blepharoplasty and midface lift: Clinical observation and cadaveric study. *Ann Plast Surg.* 2001; 47(1):1-5. <https://doi.org/10.1097/00000637-200107000-00001>
- Jelks GW, Jelks EB. The influence of orbital and eyelid anatomy on the palpebral aperture. *Clin Plast Surg.* 1991;18(1):183-95.
- Jiang J, Wang X, Chen R, Xia X, Sun S, Hu K. Tear trough deformity: different types of anatomy and treatment options. *Postepy Dermatol Alergol.* 2016; 33(4):303-8. <https://doi.org/10.5114/ada.2016.61607>
- Kashkouli MB, Pakdel F, Kiavash V, Ghiasian L, Heirati A, Jamshidian-Tehrani M. Transconjunctival lower blepharoplasty: a 2-sided assessment of results and subjects' satisfaction. *Ophthalmic Plast Reconstr Surg.* 2013; 29(4):249-55. <https://doi.org/10.1097/IOP.0b013e31828ecfb9>
- Kayiran O, Calli C. The effect of periorbital cooling on pain, edema and ecchymosis after rhinoplasty: a randomized, controlled, observer-blinded study. *Rhinology.* 2016; 54(1):32-7. <https://doi.org/10.4193/Rhino15.177>
- Kim EM, Bucky LP. Power of the pinch: pinch lower lid blepharoplasty. *Ann Plast Surg.* 2008; 60(5):532-7. <https://doi.org/10.1097/SAP.0b013e318172f60e>.
- Kossler AL, Peng GL, Yoo DB, Azizzadeh B, Massry GG. Current trends in upper and lower eyelid blepharoplasty among American Society of ophthalmic plastic and reconstructive surgery members. *Ophthalmic Plast Reconstr Surg* 2018; 34:37-42. <https://doi.org/10.1097/IOP.0000000000000849>.
- Labib AM, Patel BC, Milroy C. Blepharoplasty, Lower Lid, Canthal Support. In: StatPearls. Treasure Island (FL), StatPearls Publishing; May 25, 2022.
- Lee H, Lee J, Baek S. Postoperative pain assessment for upper lid blepharoplasty in Asians. *Ann Plast Surg.* 2012; 69(3):244-6. <https://doi.org/10.1097/SAP.0b013e31822afa7f>
- Lowe JB 3rd, Cohen M, Hunter DA, Mackinnon SE. Analysis of the nerve branches to the orbicularis oculi muscle of the lower eyelid in fresh cadavers. *Plast Reconstr Surg.* 2005; 116(6):1743-51.
- Massry G. "The Inverse Shoe Shine Sign" in transconjunctival lower blepharoplasty with fat repositioning. *Ophthalmic Plast Reconstr Surg.* 2012; 28(3):234-5. <https://doi.org/10.1097/IOP.0b013e318248eb0f>
- Ridgway J. Master techniques in blepharoplasty and periorbital rejuvenation. *Arch Facial Plast Surg.* 2012; 14(3):222. <https://doi.org/10.1001/archfacial.2012.108>
- Mendelson BC. Fat preservation technique of lower-lid blepharoplasty. *Aesthet Surg J.* 2001; 21(5):450-9. <https://doi.org/10.1067/maj.2001.119405>
- Ogawa R. The most current algorithms for the treatment and prevention of hypertrophic scars and keloids. *Plast Reconstr Surg.* 2010; 125(2):557-68. <https://doi.org/10.1097/PRS.0b013e3181c82dd5>
- Ong AA, Farhood Z, Kyle AR, Patel KG. Interventions to decrease postoperative edema and ecchymosis after rhinoplasty: a systematic review of the literature. *Plast Reconstr Surg.* 2016; 137(5):1448-62. <https://doi.org/10.1097/PRS.0000000000002101>
- Papel ID, Frodel JL, Holt GR, Larrabee FW Jr., Nachlas NE, Park SS, Sykes JM, Toriumi DM. Facial Plastic and Reconstructive Surgery. 4th ed. New York, Thieme Medical and Scientific Publishers, 2016.
- Stutman RL, Codner MA. Tear trough deformity: review of anatomy and treatment options. *Aesthet Surg J.* 2012; 32(4):426-40. <https://doi.org/10.1177/1090820X12442372>
- Wong CH, Hsieh MKH, Mendelson B. The tear trough ligament: anatomical basis for the tear trough deformity. *Plast Reconstr Surg.* 2012; 129(6):1392-1402. <https://doi.org/10.1097/PRS.0b013e31824ecd77>
- Zarem HA, Resnick JL. Expanded applications for transconjunctival lower lid blepharoplasty. *Plast Reconstr Surg.* 1991; 88(2):215-21.
- Zoumalan CI, Roostaeian J. Simplifying Blepharoplasty. *Plast Reconstr Surg.* 2016; 137(1):196e-213e. <https://doi.org/10.1097/PRS.0000000000001906>